

Partiële facings (additional)

Volledige omslijpingen bieden een bepaalde zekerheid bij tandheelkundige restauraties, maar daarvoor moet dan wel veel (gezond) weefsel worden opgeofferd, terwijl het streven er bij elke behandeling juist op gericht moet zijn zo veel mogelijk gezond weefsel te behouden. Zo geldt het op de juiste wijze plaatsen van facings als een minimaal invasieve behandeling. Maar op congressen zien we nogal eens casuïstiek voorbijvliegen waarbij voor het aanbrengen van kleine correcties, waartoe facings en partiële facings worden gerekend, elementen toch flink werden beslepen. **door Marco Gresnigt en Stephan van der Made**

IN HET VERLEDEN BESTONDEN ER BEPAALDE EISEN voor de dikte van het aan te brengen porselein en waaraan voldaan moest worden om een macromechanische retentie te verkrijgen. Door de ontwikkelingen in de adhesieve tandheelkunde kan nu echter al bij minimale ruimte gewerkt worden met porselein. Een voorwaarde is dat zowel de partiële restauratie als de tanden goed én minimaal worden voorbereid. Deze dunne restauraties halen de sterkte namelijk uit de adhesieve verbinding en niet uit het toegepaste restauratiemateriaal. Dit is een heel ander concept dan bijvoorbeeld

Dr. Marco Gresnigt is als tandarts afgestudeerd aan de RU Groningen. Hij promoveerde januari dit jaar op de adhesieve bevestiging van facings. Hij werkt in een algemene praktijk en is daarnaast docent aan de RUG.

Stephan van der Made is tandtechnicus en eigenaar van Tandtechnisch laboratorium Kwalident in Beilen. In zijn laboratorium richt hij zich met name op de vervaardiging van hoogwaardige porseleinen esthetische restauraties.

bij een zirconium kroon, waarbij de restauratie haar sterkte ontleent aan het zirconium. Uit verschillende in-vitro- en ook in-vivo-onderzoeken is gebleken dat dunne glaskeramische facings duurzame restauraties zijn. Voor de minst invasieve restauratieve ingreep hoeft daarbij alleen de bovenste laag glazuur te worden verwijderd.

We willen hier de toepassing van (*minimal-prep*) partiële facings bespreken aan de hand van een casus.

Voor de algehele planning van een casus houden we vast aan het progressief behandelconcept. Voor de patiënt stellen we (indien nodig) een totaal reconstructief behandelplan op. Dit wordt met de patiënt besproken en aan de hand van door ons voorgestelde mogelijkheden aan de wensen van de patiënt aangepast.

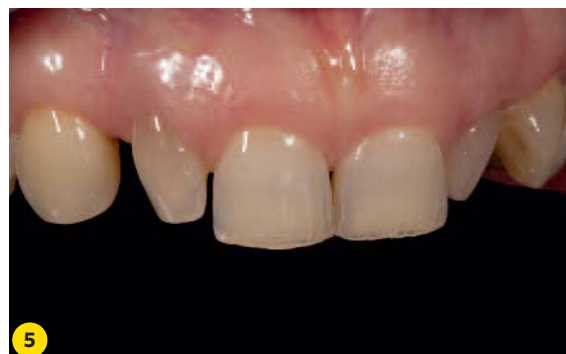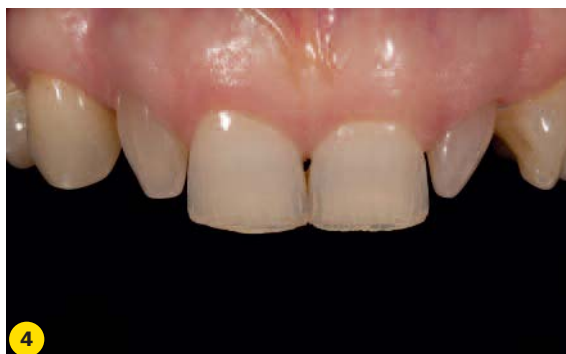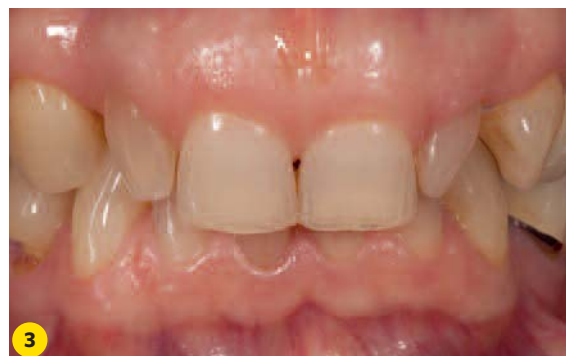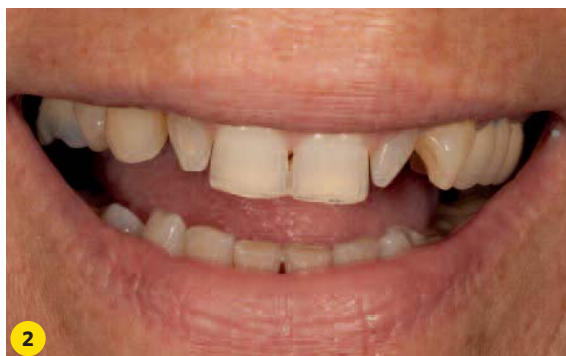Overleg met de patiënt

Een patiënt meldt zich met de vraag om esthetisch herstel van haar bovenfront zonder te ingrijpende behandelingen. Zij stoort zich aan **(afbeelding 1-6)**:

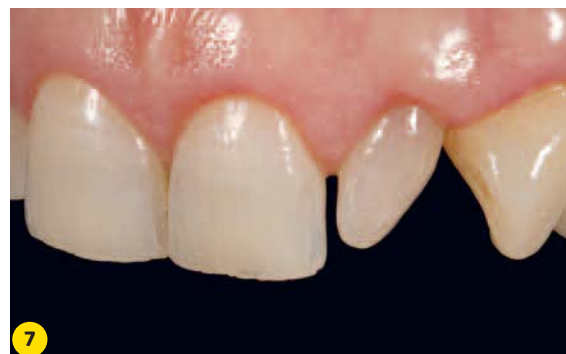
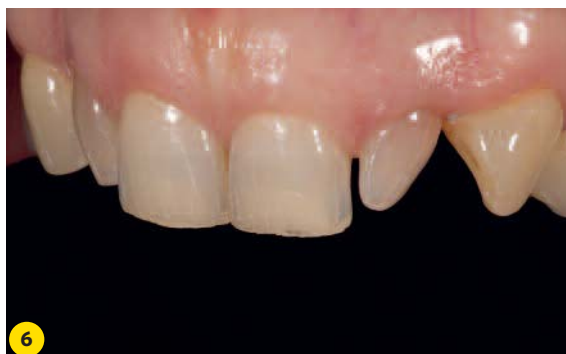
Afb. 1 Lach van de patiënt voor de behandeling.

Afb. 1-6
Initiële situatie.



Afb. 7 Na bleken en gingiva-correctie.



- de ruimte tussen de centrale incisieven en de cuspidaten (die te groot is voor alleen een facing of een kroon);
- de geroteerde cuspidaten;
- de te korte centrale incisieven;
- de donkergrauwverkleurde laterale incisieven.

Eerst spreken we af dat zij consequent aandacht besteedt aan haar mondhygiëne, omdat die tekortschiet. Dit zegt ze toe. Vervolgens vragen we haar of ze bezwaar heeft tegen een orthodontische behandeling om bijvoorbeeld de cuspidaten te roteren en/of de diastemen verder te sluiten. Dit sluit zij uit.

Tegen een kleine gingivacorrectie zonder opklap heeft ze geen bezwaar.

Ook tegen een poging de lateralen extern te bleken heeft zij geen bezwaar. Daarbij wenst ze dan ook tot een lichtere tint van de centrale incisieven en cuspidaten te komen.

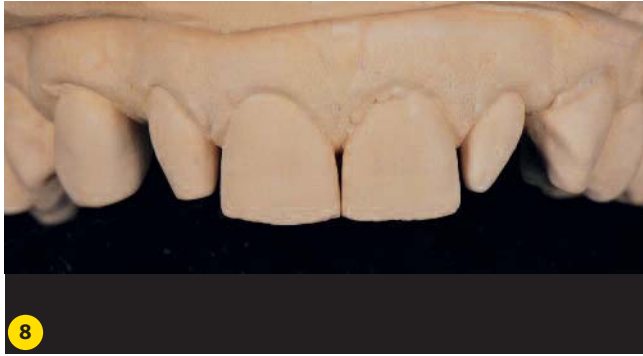Nadat de gingiva was gecorrigeerd met een elektrotoom (Perfect TCS, Coltène Whaledent) bij de 11 en 21, is geprobeerd de incisieven te bleken (Opalescence). Als we **afbeelding 6 en 7** met elkaar vergelijken is de laterale incisief iets lichter geworden, maar het gewenste resultaat (dezelfde kleur als de centrale incisief) werd niet bereikt.

Na deze voorbereidende behandelingen gaan we verder met het restauratieve plan. We lichten de mogelijkheid van restauraties van composiet en van porselein toe. Daartoe laten we veel voorbeelden van zulke restauraties zien die we zelf gemaakt hebben. Na de voor- en nadelen afgewogen te hebben kiest mevrouw voor de porseleinen restauraties.

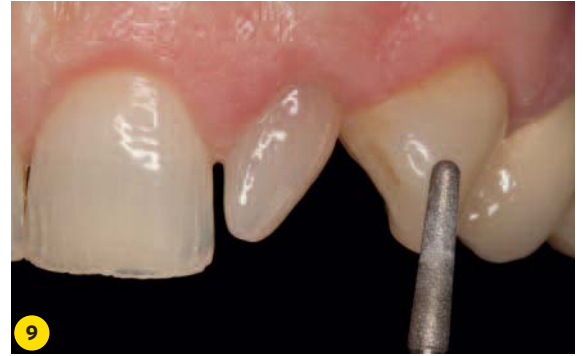Om de grote diastemen tussen de centrale incisieven en cuspidaten te sluiten, stellen we mevrouw voor partiële facings op de cuspidaten en facings op de laterale incisieven te plaatsen om een juiste harmonie in de lengte-breedteverhoudingen te kunnen bewerkstelligen. Voor patiënten is het vaak lastig om zich een beeld te vormen van het uiteindelijke aanzien van het front na het plaatsen van de facings. Daarom besteden we veel aandacht aan het vervaardigen van een wax-up/mock-up (**afbeelding 10-11**).

De wax-up

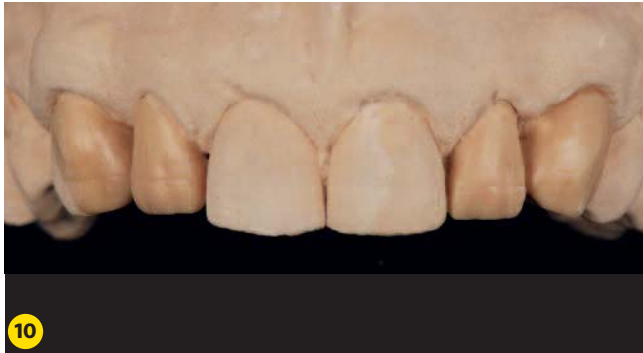
Na het maken van een eerste gedetailleerde afdruk, gaat Stephan aan de slag met de wax-up. Hij let hier goed op de ideale lengte-breedteverhouding, de incisale lengte, de bijpassende morfologie, de occlusie en articulatie en de zenithhoogte. We proberen ook de passende oppervlaktestructuur uit. ▶



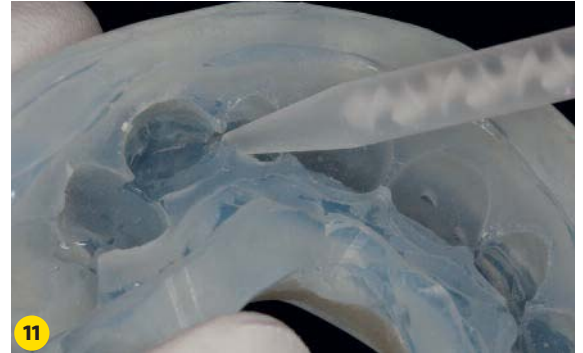
8



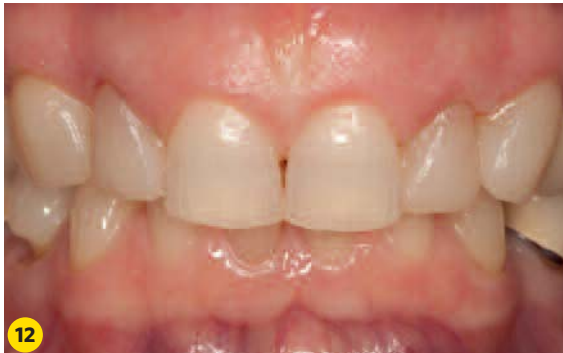9



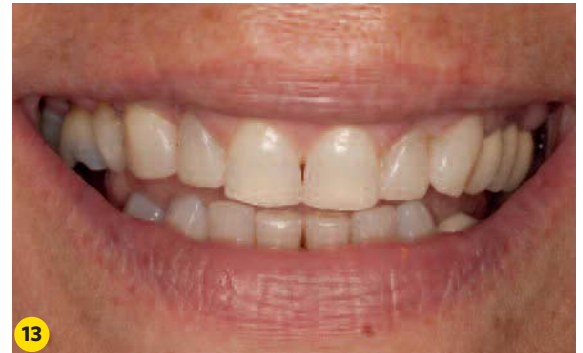10



11



12

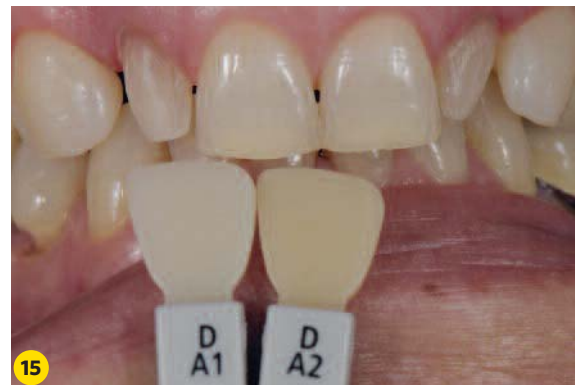

13

Afb. 8 Initieel model.
Afb. 9 Correctie van de hoek-
 tand voor aanbrengen silico-
 nenmal.
Afb. 10 Wax-up met natuur-
 lijke morfologie en oppervlak-
 testructuur.
Afb. 11 Siliconenmal voor aan-
 brengen mock-up.
Afb. 12-14 Grote verandering
 in aanzicht door mock-up.
Afb. 15 De kleurbe-
 paling wordt met relatief veel foto's vastge-
 legd.



14



15

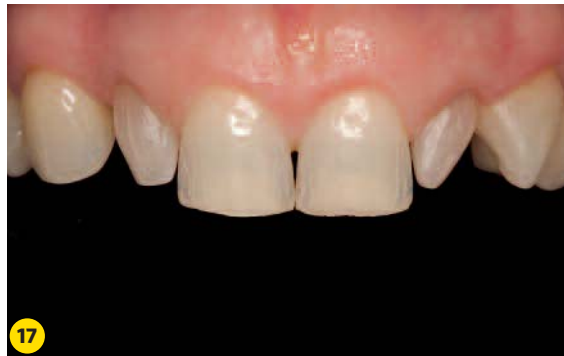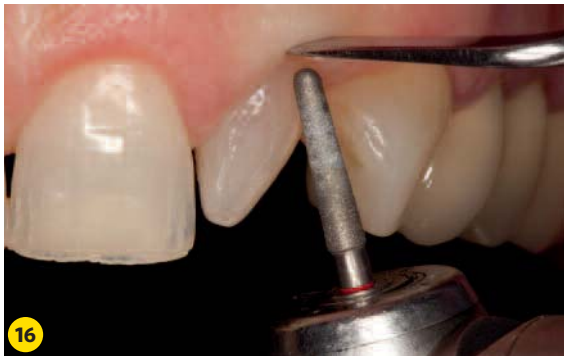Om dit alles zo precies mogelijk in de mond over te brengen wordt een mal gemaakt van transparante siliconen en kunsthar lepelmetaal.

Samen met de patiënt kijken we dan naar vormen, de lengtes en de verhoudingen. Met bijvoorbeeld flow composiet kunnen makkelijk aanvullingen worden gedaan. Met fineerboren kunnen contourcorrecties worden uitgevoerd. Voordat de mal geplaatst kon worden moest een approximale lijst

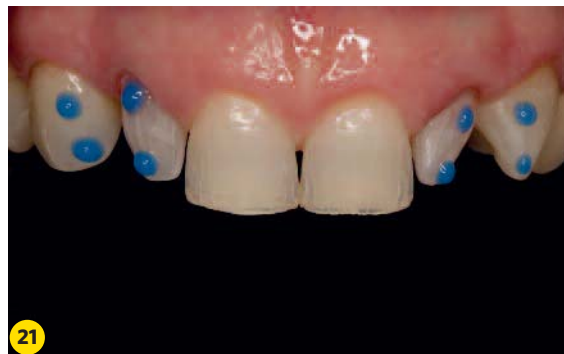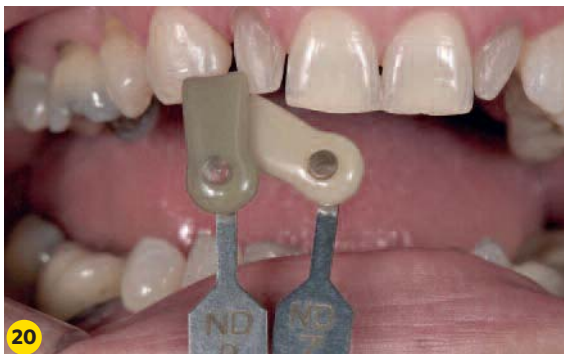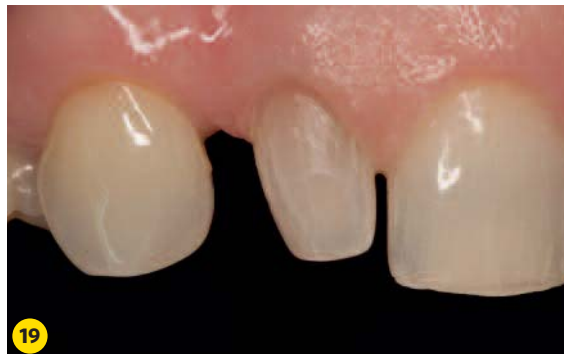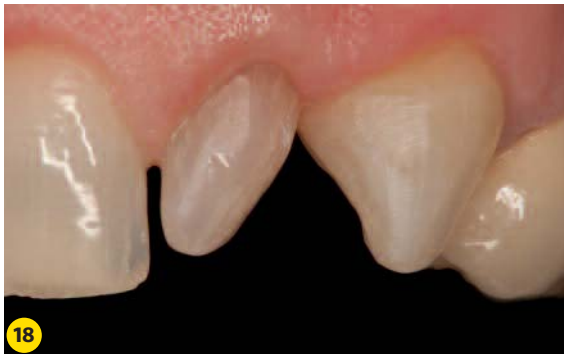worden verwijderd van de 23 (afbeelding 9). Duidelijk is te zien dat de kleine correcties in de vorm van facings op de laterale incisieven en partiële restauraties op de cuspidaten een groot effect hebben op het gehele front en het gezicht (afbeelding 12-14).

Kleurbe- paling op het laboratorium

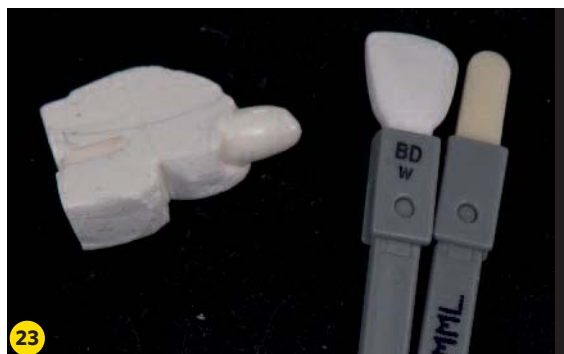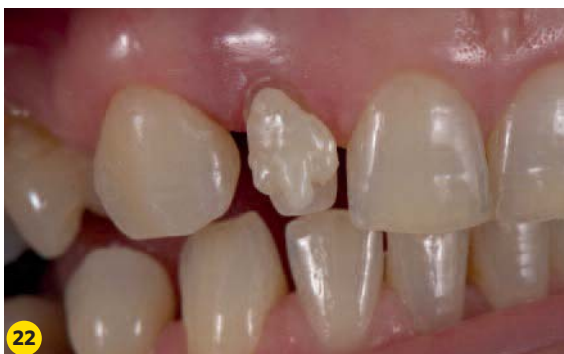De stoelopstelling in laboratorium Kwalident is op het noord-oosten en wordt extra belicht door speciale daglichtlampen. De gehele kleurbe-
paling wordt met veel digitale foto's vast- ▶



Afb. 16 Beschermen van de gingiva met ash 6.
Afb. 17-19 Preparatie van alleen een chamfer cervicaal.



Afb. 20 De stompkleur van de laterale incisieven worden met IPS Natural Die bepaald.
Afb. 21 Voor het vastzetten van de tijdelijke voorzieningen wordt de dubbele spot-etch-techniek gebruikt.



Afb. 22-23 Een proefstukje porselein is gebakken om de kleur te manipuleren.

gelegd om de kleuropbouw later op het beeldscherm nog eens goed te kunnen analyseren (afbeelding 15). Gemiddeld worden per patiënt 10-20 foto's gemaakt vanuit alle hoeken. Goed gelet wordt op de absorptie- en fluorescentiezones.

Om later de facings te controleren voordat ze naar de tandarts worden gestuurd, gebruiken we IPS Natural Die kleur-stalen (Ivoclar Vivadent) om de stompkleur van de laterale incisieven te bepalen (afbeelding 20). Bij de kleur-stalen hoort een composiet dat gebruikt wordt om een replicastomp in de juiste kleur te maken, zodat het effect van de stompkleur op de facing getest kan worden.

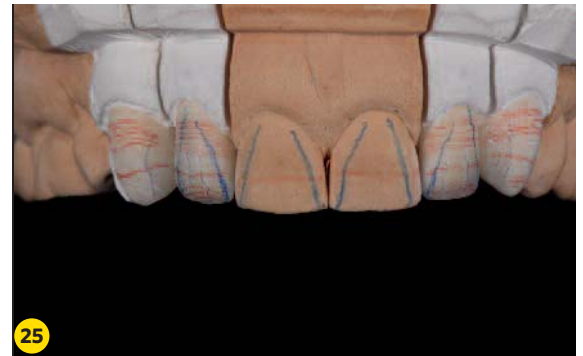
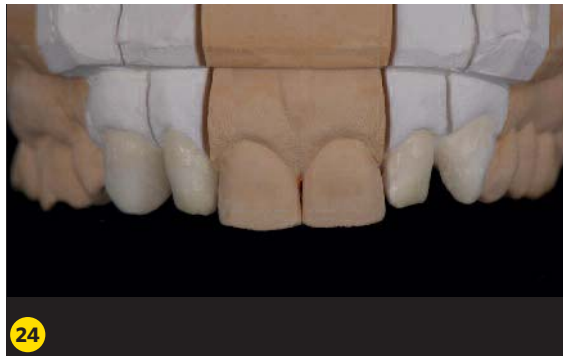
Voordat begonnen wordt met de kleurbevestiging moeten we twee vragen beantwoorden:

- Gaan we de kleur van de stomp maskeren of manipuleren?
- Welk materiaal kiezen we en welke techniek passen we toe?

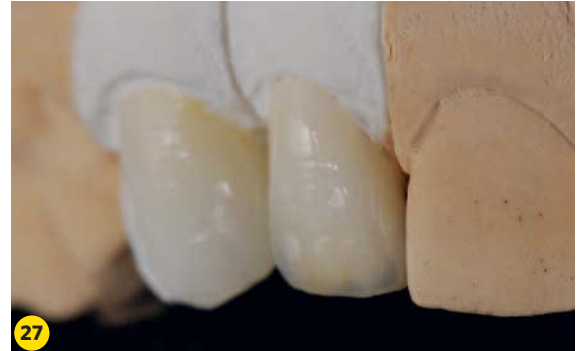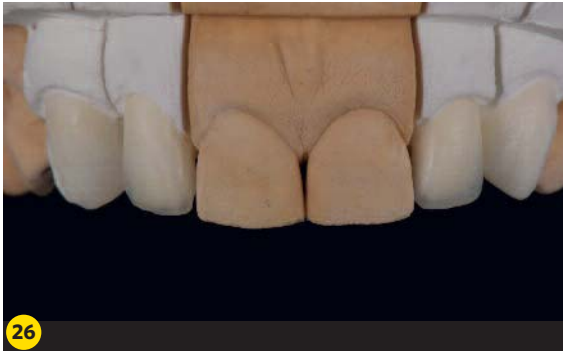
In deze situatie ging onze voorkeur in eerste instantie uit naar het maskeren van de kleur van de lateralen. Een lage value (hoge grauwhed/grijswaarde) is namelijk moeilijk te manipuleren. De hoge absorptie van licht zal afhankelijk van de dikte en de transluentie van het aangebrachte keramiek alsnog zijn vergrijzende werking laten zien.

Aangezien we uiteraard minimaal invasief gaan werken

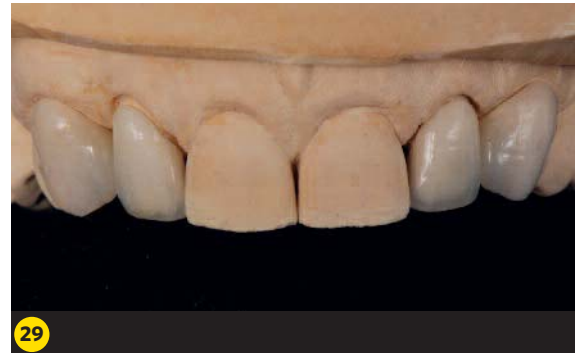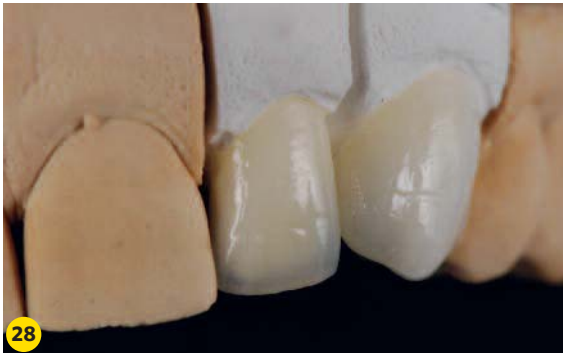Afb. 24 Opbakken op vuurvaste stomp.
Afb. 25 Oppervlaktebewerking.



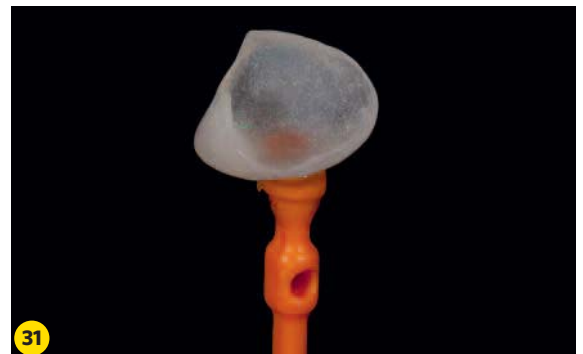Afb. 26 Voor glanzen.
Afb. 27-28 Na glansbak en polijsten.



Afb. 29 Passen op master-model.



Afb. 30-31 Goed te zien is hoe dun (0,2 mm) de partiële facings zijn.



hebben we de keuze uit lithiumdisilicaat (IPS e.max Press, Ivoclar Vivadent) en veldspaatkeramiek. In deze situatie hebben wij twee acceptabele oplossingen om te maskeren, namelijk: de onderstructuur persen met Medium Opacity- of High Opacity-lithiumdisilicaat of op de vuurvaste stomp een opaaklaag bakken van metaalkeramiek.

Prepareren en afdrukken

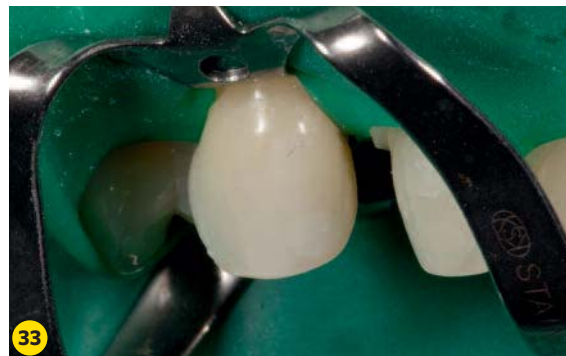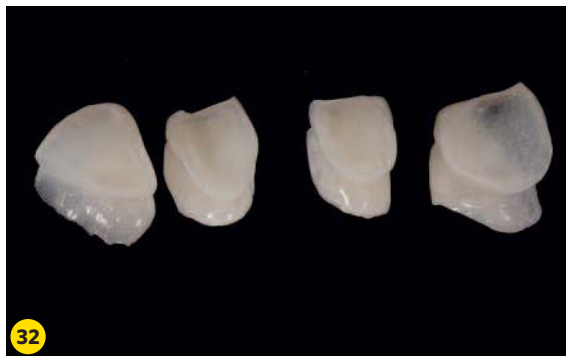
Aangezien er in buccopalatinale richting genoeg ruimte beschikbaar is, kiezen we ervoor om alleen een chamfer cervicaal in de lateralen te prepareren. De preparaties zijn gemaakt

met behulp van een loepbril (4.2x Examvision) en een microscoop (10x Zeiss Opmi pico). Zoals te zien is op [afbeelding 16](#) wordt de gingiva beschermd door een ash 6. De cuspidaten zijn verder niet beslepen. Daarna zijn afdrukken gemaakt met hydrocolloïd. Tijdelijke voorzieningen worden vastgezet met een dubbele spot-etchtechniek ([afbeelding 21](#)) om verkleuringen cervicaal onder de tijdelijke restauratie te voorkomen.

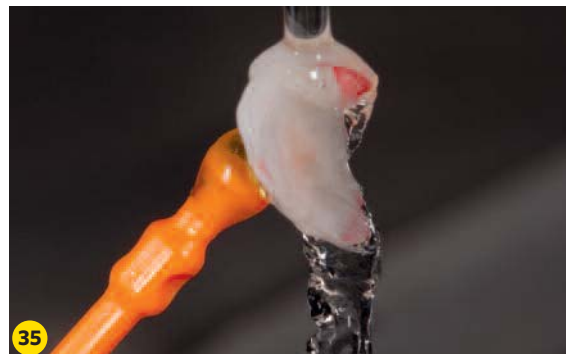Tandtechniek

De afdrukken worden uitgegoten op het modelsysteem van Arundoflex. Dit is een sokkelsysteem met vaste metalen

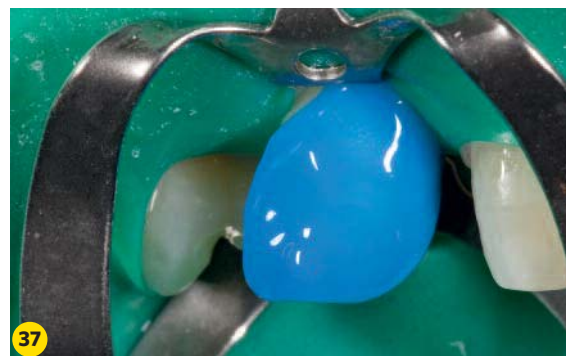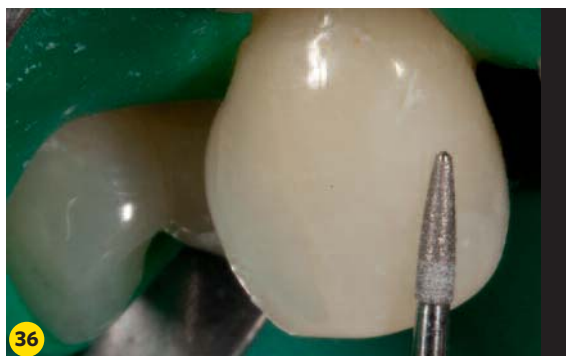Afb. 33 Aanbrengen van rubberdam voor plaatsen partiële facings op de cuspidaten.



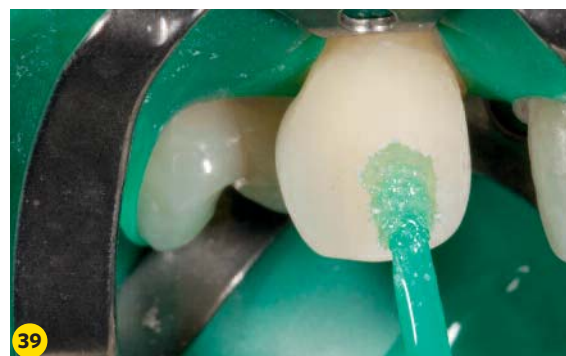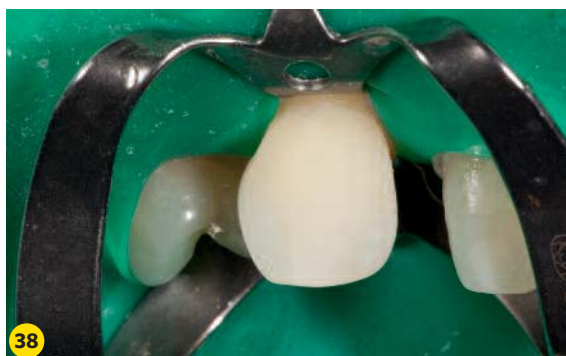Afb. 34-35 Etsen en spoelen van de partiële facings.



Afb. 36 Voor plaatsen van de restauraties wordt het glazuur licht beslepen.
Afb. 37 Etsen van glazuur.



Afb. 38 Frosty surface.
Afb. 39 Aanbrengen bonding.

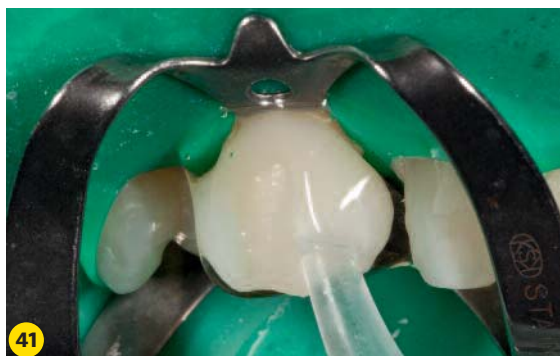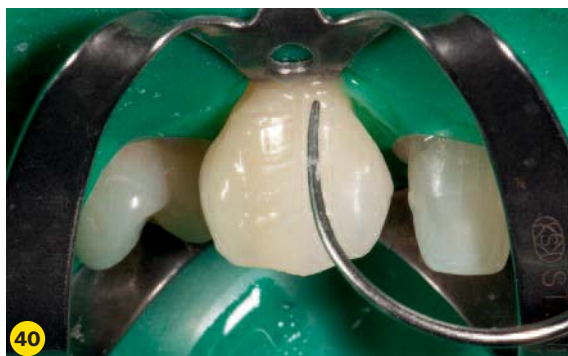


pinnen op een kunststof basis. Dit sokkelsysteem is zeer stabiel voor losgezaagde stompen en deze stompen zijn eenvoudig te dupliceren met de duplicaceercuvetten van Jan Langner. De vuurvaste stompen die zo gemaakt worden passen precies op de Arundoflexbasis.

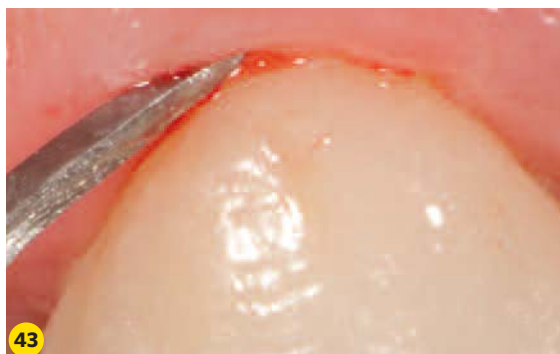
Door de beperkte buccale ruimte bij de 12 hebben we gekozen voor het opbakken op vuurvaste stompen. Het persen van de opake onderstructuren van IPS e.max (HO en MO) zou te veel ruimte buccaal vergen om qua kleur en vorm mooi uit te komen (er is een minimale dikte van 0,6-0,8 mm vereist om camouflerend met MO- en HO-onderstructuren te kunnen

werken). De moeilijkheid bij de techniek met de ge-opakeerde vuurvaste stompen zit 'm bij deze casus in het translucente incisale gedeelte: het is erg moeilijk om vanuit een geblokte ondergrond met heel weinig ruimte een translucet ogende restauratie te maken.

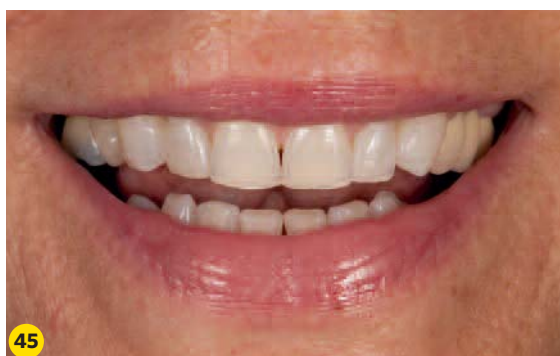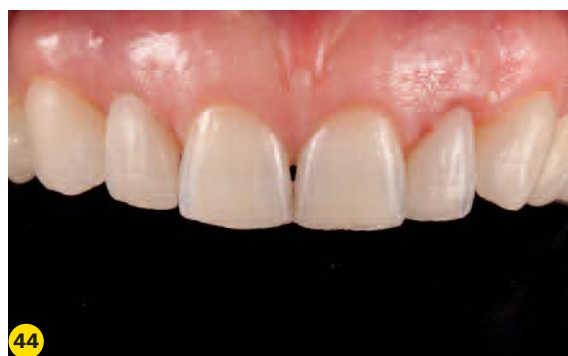Na het passen van de facings bij de patiënt (d.SIGN, Ivoclar Vivadent), stelden we vast dat deze maskeertechniek niet het gewenste effect had. De dunne opaaklaag bracht onvoldoende translucentie in het incisale deel. Daarom kozen we ervoor om de ondergrond niet te maskeren maar te manipuleren ▶



Afb. 40 Verwijderen van overmaat cement.
Afb. 41 Aanbrengen glycerinegel.



Afb. 43 Verwijderen cement restjes met scaler.



Afb. 44-45 Resultaat direct na plaatsen.

met 'deep dentin' porseleinkleuren. Terwijl de patiënt nog in de stoel zat hebben we een proefstukje gebakken, met gel gepast en beoordeeld hoe de ondergrond reageert ([afbeelding 22](#)). Met een mengsel van brilliantdentine white en mamelon light lukt het enigszins de grauweid op een goede manier te bedekken ([afbeelding 23](#)).

Na de stompen ontgast te hebben, bakken we eerst een dun hechtlaagje met een mengsel van glaze en neutral. De laterale incisieven krijgen vervolgens een dun laagje met een mengsel van brilliantdentine white en mamelon light. Vervolgens wordt de facing anatomisch afgebakken met dentine en translucente massa's.

Bij het afwerken wordt gelet op de macro- en microstructuur van de buurelementen ([afbeelding 25](#)).

Plaatsen van de partiële facings

Voordat we de facings definitief plaatsen worden ze eerst gepast met een try-in paste. We maken hierbij gebruik van het Variolink Veneer-systeem (Ivoclar Vivadent).

Nadat de restauraties door de patiënt zijn goedgekeurd, de fit is gecheckt met vergroting en een rubberdam is aangebracht, kunnen zowel de restauraties als de tanden worden voorbehandeld.

De voorbehandeling van de partiële facings bestaat uit:

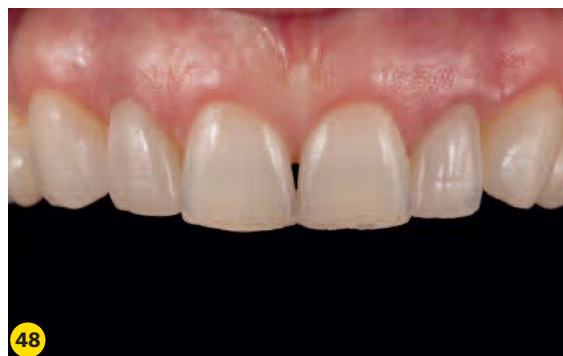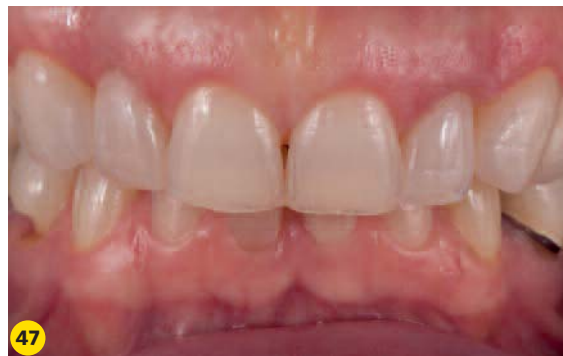1. Een minuut etsen met hydrofluoridezuur 5% ([afbeelding 35](#)).
2. Schoon spoelen met water.
3. Reinigen met behulp van een ultrasoon trilbad en gedestilleerd water.
4. Silane gedurende 1 minuut laten inwerken.
5. Aanbrengen van bonding en lichthardend cement (Variolink Veneer value +1).

De voorbehandeling van de tanden bestaat uit:

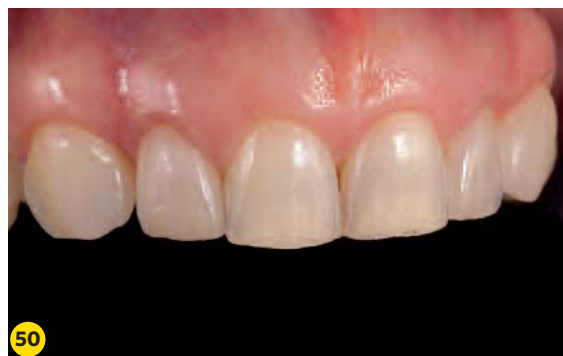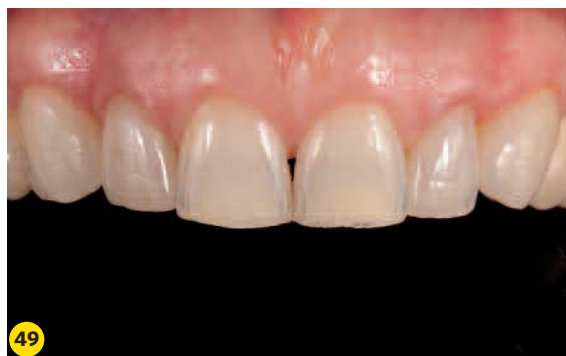1. Licht beslijpen van een oppervlakkige laag glazuur ([afbeelding 37](#)).
2. Etsen met fosforzuur 38% voor 30 seconden ([afbeelding 38](#)).
3. Spoelen met water gedurende 30 seconden.
4. Aanbrengen van een bonding.

Vervolgens worden de restauraties geplaatst. Met behulp van de microscoop controleren we of ze goed op hun plaats zijn gekomen. Daarna halen we de overmaat bonding weg, brengen glycerinegel aan bij de randen en harden we nogmaals uit door de glycerinegel heen ([afbeelding 42-43](#)). Na plaatsen verwijderen we de overmaat cement met een scaler. Foto's

Afb. 46-48
Resultaat 1
week na de
behandeling.



Afb. 49-50
Resultaat na 1
jaar.



zijn gemaakt direct na plaatsen ([afbeelding 44-45](#)), na 1 week ([afbeelding 46-48](#)) en na 1 jaar ([afbeelding 49-50](#)).

Punten ter discussie

Waarom hebben we dit niet in composiet gedaan?

Dat was natuurlijk ook een goede optie geweest. Na de voor- en nadelen met de patiënt besproken te hebben (met als voornaamste: composiet is weliswaar gemakkelijk te repareren, maar met porselein zijn meer kleuren en effecten mogelijk) en mevrouw een aantal voorbeelden van beide te hebben getoond, koos zij voor porselein.

Waarom heeft technicus Stephan in de facings en de partiële facings de horizontale groeven gemaakt?

Als we meer van opzij kijken ([afbeelding 10, 22, 24, 48/49](#)) dan zien we dat ook in de centrale incisieven een horizontale groef aanwezig is. Dit is een karakteristiek kenmerk van de tanden van de patiënt. Een van de wensen van haar was ook om het zo natuurlijk mogelijk te herstellen.

Het achtergebleven cement op de outline van de 12, wat te zien is op afbeelding 44 (direct na plaatsen) is na het maken van de foto verwijderd. De foto's die een jaar na de afronding

van de behandeling genomen zijn ([afbeelding 49 en 50](#)) geven een goed beeld van het definitieve eindresultaat.

Waarom een partiële facing op de cuspidaten en niet een volledige?

Aangezien we alleen de vorm hoeven te herstellen is hier juist gekozen voor een zo minimaal mogelijk invasieve behandeling. Dat een outline eventueel verticaal op het buccale vlak ligt hoeft geen probleem te zijn. Voorwaarde is wel dat de partiële facing goed gecementeerd wordt en de zuurstofinhibitie laag uitgehard wordt.

Ook is het natuurlijk van belang dat de patiënt er blijvend een goede mondhygiëne op na houdt. ◀

De auteurs verklaren geen financiële belangen te hebben bij de in dit artikel genoemde gebruikte materialen.

Voor vragen of opmerkingen/samenwerking kunt u terecht bij:

- *dr. Marco Gresnigt <info@tandarts.eu>*
- *Stephan van der Made, Tandtechnisch laboratorium Kwalident <info@kwalident.nl>*